

Los Autorretratos de Dick Ket (1931-1939) y los dedos en "palillo de tambor"



Prof. Dr. Alfredo E. Buzzi

Profesor Titular de Diagnóstico por Imágenes. Facultad de Medicina (UBA)
Director Médico de Diagnóstico Médico S.A.

La mayor parte de la obra del pintor holandés Dick Ket se encuadra dentro del género del Realismo Mágico. Nació con una cardiopatía congénita (probablemente una tetralogía de Fallot, con dextrocardia). Su frágil salud lo obligó a recluirse en su hogar, en el pequeño mundo que lo rodeaba. Por eso su obra consta fundamental y únicamente de autorretratos y naturalezas muertas. En sus autorretratos dejó plasmados los signos de su enfermedad.

Hijo de un farmacéutico militar, Dick (o Dirk) Hendrik Ket (Figura 1) nació en Den Helder el 10 de octubre de 1902.

Enseguida de su nacimiento se comprobó, que padecía de dextrocardia, una situación en la que el corazón se encuentra en la mitad derecha del tórax. El médico creyó que el niño solo viviría algunos días, pero la enfermedad no empezó a amenazar seriamente a Ket hasta que terminó sus estudios en la Escuela de Artes y Oficios (*Kunstoeefening*) de Arnhem, en 1926.

En 1929 se presentaron "desmayos", que podrían haber sido de etiología cardíaca, o bien podrían tratarse de ataques epilépticos causados por una trombosis cerebral, que a su vez parecía hallarse en relación con la policitemia que padecía.

Ket sufría también de "opresión", que probablemente era disnea. En

los últimos años de su vida el artista padecía de agorafobia, cada vez más marcada. Prácticamente vivía en completo aislamiento, en parte a causa de su estado físico, pero también por su predisposición neurótica. A partir de 1930, vivió recluso en la casa de sus padres (Figura 2) en Bennekom.

En el año 1937 escribió a un amigo: "El hecho de que mi estado corporal me obliga a recluirme en casa, es el que ha formado el carácter de mis obras (estas son naturalezas muertas y retratos, todos ellos prácticamente autorretratos). Mi estilo ha evolucionado progresivamente del impresionismo al neorrealismo."

Las primeras pinturas de Ket son de estilo impresionista (Figura 3), pero en 1929 fue influido decisivamente en el arte de la *Neue Sachlichkeit* ("Nueva Objetividad"), un movimiento artístico surgido en Alemania




Figura 1: *Autorretrato con mano* (Dick Ket, 1926). Rijksmuseum, Amsterdam (Holanda).

a comienzos de los años 1920 que rechaza al expresionismo, y que acabó en 1933 con la caída de la República de Weimar y la toma del poder por los nazis. A partir de entonces, Ket pintó en un estilo realista mágico. El concepto de “realismo mágico” fue empleado por primera vez por el crítico de arte alemán Franz Roh (1890-1965),

quien ideó esa expresión para referirse a una pintura que reflejaba una realidad modificada.

Sus naturalezas muertas meticulosamente compuestas y dibujadas mostraban objetos cotidianos, como botellas, un cuenco vacío, huevos, e instrumentos musicales (Figuras 4 a 7).



Figura 2: *Retrato doble del pintor y su padre* (Dick Ket, 1938). Museo de Arte Moderno, Arnhem (Holanda)



Figura 3: *El Puerto de Hoorn* (Dick Ket, 1928). Museo de Arte Moderno, Arnhem (Holanda)

Ket yuxtapone estos objetos en arreglos angulares, vistos desde un punto de vista alto, con sus sombras creando diagonales enfáticas. Estas composiciones revelan la influencia del cubismo, lo que también se deduce de los carteles de Cassandre

(seudónimo del diseñador gráfico francés de origen ucraniano Adolphe Jean-Marie Mouron), que se representan con frecuencia en las pinturas de Ket (Figuras 5, 6, 7, 8 y 10). Otra fuente de inspiración vino de la pintura neerlandesa temprana, que Ket admiraba por su ambiente de reverencia austera, que llamó "intrusismo".

Como resultado de su experimentación técnica con diferentes fórmulas y aditivos para el esmalte, algunos de sus cuadros no están completamente secos después de 60 años. Los museos que conservan las obras de Dick Ket incluyen el Rijksmuseum de Amsterdam, el Museo de Arnhem, y el Museo Boijmans Van Beuningen de Rotterdam.

Ket completó aproximadamente 140



Figura 4: *Naturaleza muerta con jarra blanca* (Dick Ket, 1931)



Figura 5: *Naturaleza muerta con La Piedad* (Dick Ket, 1932). Stedelijk Museum, Amsterdam (Holanda)

pinturas, entre ellas 40 autorretratos, en los que son evidentes los síntomas progresivos de su deterioro físico, como la cianosis y los dedos en “palillo de tambor”.

En los seis autorretratos que hemos seleccionado aquí el pintor se retrata en

el espejo (obsérvese que los textos están al revés). Los cinco primeros, pintados al óleo, fueron ejecutados en 1931 (Figura 8), dos en 1932 (Figuras 9 y 10) en 1933 (Figura 11) y en 1939 (Figura 12). En ellos, el artista expresa con inimitable maestría



Figura 6: *Bodegón con flauta* (Dick Ket, 1932)



Figura 7: *Naturaleza muerta con pan* (Dick Ket, 1933). Gemeentemuseum, La Haya (Holanda)



Figura 8: *Autorretrato* (Dick Ket, 1931)

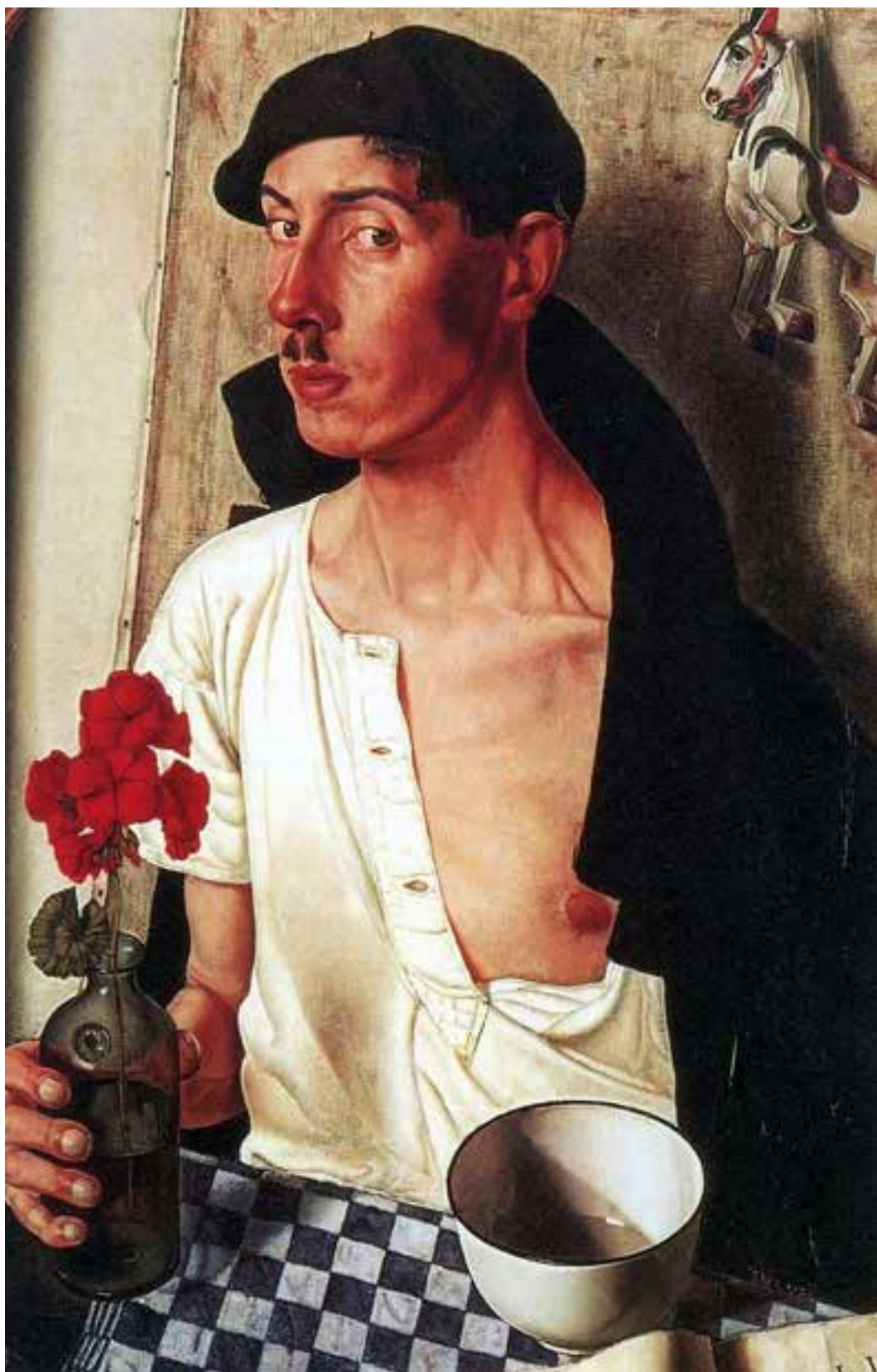

Figura 9: *Autorretrato* (Dick Ket, 1932). Museum Boijmans Van Beuningen, Rotterdam (Holanda)



Figura 10: *Autorretrato con jarras* (Dick Ket, 1932). Museum Boijmans Van Beuningen, Rotterdam (Holanda)




Figura 11: *Autorretrato* (Dick Ket, 1933)



Figura 12: *Autorretrato* (Dick Ket, 1939). Museo de Arte Moderno, Arnhem (Holanda)

la característica coloración anormal de la piel, tal como se observa en la cianosis. El caballo de juguete que se ve en el segundo y en el cuarto retrato, así como en el *Retrato doble del pintor y su padre* (Figura 2) y en la *Naturaleza muerta con jarra blanca* (Figura 4) es una simbolización de su nombre, pues en la región septentrional de los Países Bajos, donde residía la familia de Ket, la palabra “ket” significa “caballito”.

En el segundo retrato (Figura 9) el autor ha puesto al descubierto su pecho derecho (la imagen esta invertida por el espejo). Pudiera ser que con ello quisiera llamar la atención del observador sobre su dextrocardia o quizá también sobre un abombamiento precordial.

El sexto retrato (Figura 13), un dibujo al carbón, fue pintado en 1939. La coloración oscura de la piel esta reproducida aquí con extraordinario acierto. Los rasgos de la cara se han hecho más fatigados y viejos, impresión que es todavía más acentuada por la ejecución del cuadro en blanco y negro. Es cierto que esto podría ser debido también a un estado de depresión, que todavía no existía cuando el artista pintó los retratos al óleo.

La obra de Ket hace una impresión inusitada por el hecho de que sus más importantes creaciones se desarrollan exclusivamente en torno de su propia persona y por reproducirse siempre vistas en el espejo. Como pintor que apenas podía moverse y que, además, padecía de agorafobia, no podía encontrar otro tema. Por esto se concentró enteramente en su enfermedad.

Los signos externos de su cardiopatía fascinaban a Ket, en su calidad de artista, por su color y forma. No oculta sus dedos en forma de “palillo de tambor”. Por el




Figura 13: *Autorretrato* (Dick Ket, 1939). Museo de Arte Moderno, Arnhem (Holanda)

contrario, para recalcar su forma en sus primeros dos retratos los representa asiendo fuertemente una botella con la mano izquierda, en tanto que en el tercer retrato sujeta ostensiblemente el lápiz entre los dedos. En todo caso, en los tres retratos se ven todos los dedos de la mano izquierda en toda clase de posiciones. También la nariz parece hallarse deformada en forma de porra.

La deformación en “palillo de tambor” de los dedos, llamada acropaquia (Figura 14), es el agrandamiento indoloro e insensible de las falanges terminales de los dedos de las manos y de los pies, habitualmente

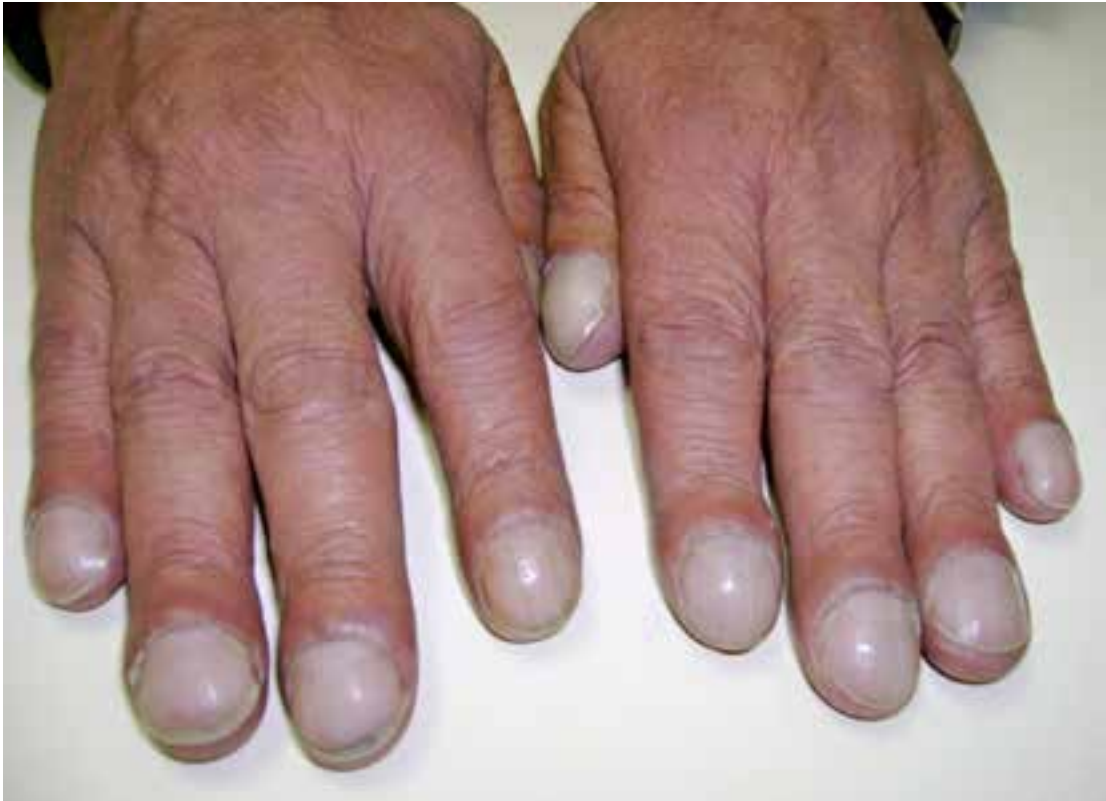

Figura 14: Acropaquia o dedos en "palillo de tambor" (www.taringa.net)

de forma bilateral. Se corresponden con cambios en las áreas por debajo y alrededor de las uñas de los dedos de las manos y los pies, con ablandamiento de los lechos ungueales. La uña se curva hacia abajo, de manera similar a la forma de la parte redondeada de una cuchara al revés. Con frecuencia ocurre en enfermedades del pulmón y del corazón que reducen la cantidad de oxígeno en la sangre. El médico griego Hipócrates de Cos (460 aC - 370 aC) fue el primero en documentar este signo clínico; por lo que este fenómeno es a veces conocido como "dedos hipocráticos".

Dick Ket murió a causa de su cardiopatía congénita el 15 de septiembre de 1940, a los 38 años de edad. Se sospecha que Ket padecía también una tetralogía de Fallot, asociada a la dextrocardia.

BIBLIOGRAFÍA

- De Haas WH. Dick Ket, a painter and his illness. Ned Tijdschr Geneesk. 1984 Dec 22;128(51):2423-5.
- Emory AE. Genetic disorders in portraits. Am J Med Genet. 1996 Dec 18-66(3):33-49.
- Emory AE, Emory M. Genetics in art. Med Genet 1994;31:420-422.
- Gombrich EH. La historia del arte. Phaidon Press Limited, 2008
- Laskowska M, Krześlak A, Forma E, et al. Genetic diseases and other unusual disorders presented in art painting. Folia Medica Lodziensia 2012, 39: 5-19
- Lock S. Last JM, Dunea G. The Oxford illustrated companion to medicine. Oxford: Oxford University Press, 2001
- Lyons A, Petrucelli R. Medicine: an illustrated history. Harry N. Abrams, Nueva York, 1978
- Ottevanger A. Dick Ket. Cuatro estudios. La Haya, 1995.
- Schmied W. Neue Sachlichkeit and German Realism of the Twenties. London: Arts Council of Great Britain, 1978.